

童牙受伤可再长出来？ 不！给娃护齿得长心眼

科普

怎样帮助宝宝爬行

文/湖南省儿童医院保卫办 文贻军

宝宝在出生几个月以后，就会自主学习爬行。在宝宝爬行过程中会有你不知道的小秘密，作为父母的我们应该怎样更好地帮助宝宝学习爬行呢？

以身作则。如果条件允许，爸爸妈妈可以和宝宝一起爬，有父母的陪伴，宝宝会觉得非常开心。有家人的关注，也会让宝宝更有学习的动力。

引导宝宝爬行。如果宝宝学习爬行的欲望不强，可以在宝宝面前放一样他喜欢的东西，让宝宝自己爬过去拿。

提高手部和腿部的力量。为了让宝宝可以更好地爬行，可以帮助宝宝做一些帮助手部和腿部肌肉增长的运动。

当然，并非每个宝宝都是从学习爬行开始，还有很多孩子可以直接跳过这个阶段直接进入直立行走学习过程，家长不要对孩子有定性要求。

婴儿佝偻病治疗有方法

文/湖南省儿童医院骨科 杨洋

对于患有佝偻病的婴儿，家长要注意孩子的护理、喂养以及加强其体格锻炼。如果饮食中缺钙，可以给予葡萄糖钙或乳酸钙，如钙磷都缺乏，可以同时服用维生素D和磷酸钙，同时要给孩子提供水果、蔬菜及蛋黄等食物，多带孩子到户外活动，接受日光照射。

除了日常注意护理之外，还可给予患儿口服维生素D，同时可服用适量的骨粉或钙剂，比如葡萄糖酸钙等，还可以配合龙牡壮骨冲剂使用。天然的日光照射虽然可以合成维生素D，但由于季节气候的限制，必要时可让孩子进行人工紫外线治疗。

经以上治疗之后，病情较轻的佝偻病患者大多可自行恢复，不需要矫形，但对于佝偻病较为严重的晚期患者，不一定能完全复原，这类患者可在4岁之后，佝偻病停止进展时再考虑手术矫形。

“糖妈妈”使用胰岛素

对宝宝有影响吗

文/湖南省妇幼保健院产二科主任、主任医师 贾晓雷


妊娠期糖尿病是孕妇特有疾病，血糖控制不佳容易导致妊娠期高血压疾病、羊水过多、胎儿畸形以及流产等诸多问题。而如果经过饮食和运动控制后，“糖妈妈”的血糖还是不尽人意，这时我们就需要使用胰岛素来干预了。

那么注射胰岛素安全吗？体外注射的胰岛素是一种大分子蛋白，无法经过胎盘进入胎儿体内。同时，对于正在哺乳的宝妈来说，胰岛素虽然会进入乳汁，但量极少，而且这种蛋白质会被婴儿胃内的消化酶分解破坏，不影响母乳质量，宝妈们可以放心母乳喂养。

大部分宝妈生产之后不再需要使用胰岛素，更不需终身用药。因为分娩后体内拮抗胰岛素的激素急剧减少，胰岛素分泌能够恢复正常。现在还有新一代贴片式胰岛素泵，只需要在手臂上使用便无需注射，“糖妈妈”们也无需害怕。

今日女报/凤凰网记者 刘驰锋 通讯员 肖帅

“小学的时候，因一次碰撞导致她的左侧门牙断了一截，当时她并没有不适，我们也都没有在意，现在后悔都来不及了。”小茜（化名）父母后悔地向今日女报/凤凰网记者说。近日，长沙高一学生小茜吃饭时常感到门牙处肿胀不适，被家长带到医院口腔科就诊。没想到，这颗多年前折断的门牙却出了大问题。

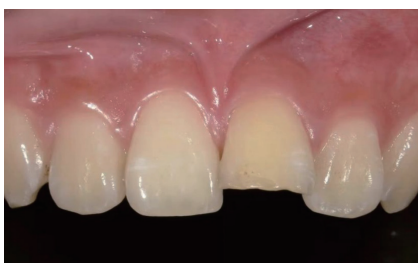

断牙未重视 6年后牙神经完全坏死

六年前，小茜在打球时与队员发生碰撞，一不小心把左侧的门牙撞断了一小截，但由于当时没有明显不适感，其父母也没太在意，想着等孩子长大了再把断牙补上即可。

但从去年开始，小茜发现这颗断了的门牙不但偶尔有酸胀感，而且颜色开始发黄。于是，她请父母带她去医院把这颗断牙“恢复原貌”。

在为小茜进行详细检查后，长沙市第三医院口腔科主任徐红发现，这颗折断的门牙牙髓神经已经完全坏死，且因没有及时治疗，该牙齿根尖区牙槽骨也已大面积破坏，并形成囊肿，同时还波及到了相邻的牙齿。



因运动碰撞导致小茜左侧门牙缺了一截。

“只是断了一小截牙齿，既没出血，也没松动，怎么会有这么大的影响？”听到医生的诊断，小茜及其父母不敢置信。徐红解释，儿童由于运动和反应能力尚处于发育阶段，在剧烈运动或者玩耍时易发生碰撞跌倒，让牙齿受到打击或撞

击，引起牙体、牙髓、牙周组织损伤。

“一旦发生牙外伤，对儿童的咀嚼功能、咬合关系，甚至生长发育都将产生不良影响。”徐红说，牙外伤发生后如果不及时复查，很可能发生牙髓慢性坏死，而牙髓坏死后，细菌侵袭到根尖外部，感染范围逐渐扩大，继续发展会形成根尖囊肿、根尖肉芽肿等。如果不及时治疗，进一步破坏根尖周的骨头，甚至可能会波及邻牙，导致邻牙牙髓坏死。

随后，徐红为小茜受伤的前牙进行了根管清理及囊液引流，控制牙齿炎症。由于根尖区破坏严重，后续将进一步进行根尖区的诱导治疗。

用流水冲洗干净后浸泡在清水中，尽快前往附近的医院口腔科就诊。徐红呼吁，青少年要做好防护，尽量避免牙外伤，骑行要佩戴头盔，参加体育活动和游戏时要穿运动服和胶底防滑的运动鞋。在进行对抗性运动时，应佩戴头盔、牙托等防护用具，降低牙齿受到外伤的风险。

儿童牙外伤不可大意

徐红表示，据2020年国际牙外伤学会临床指南报道，25%的学龄儿童有过牙外伤史。一般情况下，乳牙外伤常见于1~2岁刚开始学习走路的幼儿；年轻恒牙外伤常见于7~9岁儿童。徐红提醒，如果儿童发生了牙外伤，即使没有明显的痛感，也要尽快到医院就诊，由口腔科医生来判断牙齿受伤情况。如儿童跌

倒或碰撞后发生牙外伤，家长应尽快找到脱落的牙齿，捏住牙冠部分用流水冲洗掉牙齿表面脏物，并将清洁的外伤牙放回牙槽窝或者浸泡在新鲜的冷牛奶或生理盐水中，然后尽快就医。“因为越早再植、复位和固定，外伤脱出牙的愈合效果就越好。”徐红说，如果发生意外导致牙齿折断，可以保留折断的牙片，

撸猫，你必须这样预防“猫抓病”

很多人都喜欢撸猫，但你听说过“猫抓病”吗？近日，王女士因养宠物猫感染罕见“猫抓病”，导致其右侧腹股沟出现鸡蛋大小淋巴结肿块，左侧腹股沟也随之出现两个小淋巴结。

“我只是被猫抓了一下，怎么会这么严重？”王女士随即来到医院血液科问诊，在排除淋巴瘤和淋巴结结核后，医生建议王女士进行脓液基因测序检查。

首次问诊后，王女士并没有听从医生建议，并试用偏方外敷治疗淋巴结肿块。使用偏方后，王女士的几个淋巴结肿块均出现皮肤大面积破损。见此情况，她不敢再自己乱来，一周后再次来到医院就诊。

这次，医生为王女士做了进一步的穿刺检查提取脓液，后经过脓液基因测序检查，确诊她为汉赛巴通体细菌感染，一种非常罕见的“猫抓病”。

科科继续治疗，但因王女士右侧大腿皮肤破损严重且脓液无法彻底清除，导致伤口难以愈合，医生遂通过手术切除肿大的淋巴结，清除周围坏死组织后，伤口才得以完整缝合起来。

长沙市中心医院血液科医师沈瑞介绍，“猫抓病”又称良性淋巴结网织细胞增多症，是一种全身感染性疾病。以引流的淋巴结炎为特征，多有被猫抓或咬伤史，而引发这种疾病的“真凶”是巴尔通体。被猫咬伤或抓伤感染数日至数周后，患者伤口附近皮肤会发红、肿胀，看起来像一个圆形的肿块或者丘疹，相应区域的淋巴结也会肿大。同时，还有可能出现发热、头痛、乏力和食欲下降等不典型临床表现，极少数情况下会出现意识障碍、视力异常，甚至罹患肝脏疾病。

“很少有因家养宠物猫抓伤导致汉赛巴通体细菌感染，而王女士遇到的情况很可能是因为其宠物猫有外出与流

浪猫接触史，病菌通过跳蚤传播后留存下来。”沈瑞解释道，因猫可以长期保持巴尔通体菌血症而不发病，是巴尔通体的贮存宿主，可人一旦被猫抓伤或者咬伤感染，就有可能罹患“猫抓病”。

沈瑞介绍，当出现上述症状时，建议去有检测资质的正规医院进行检测，明确是否患病。若确诊患病，部分症状会在几周内自行消失，若没有自愈，可通过抗生素进行治疗。“给宠物猫定时进行体检及除虫也是预防‘猫抓病’的关键。”沈瑞说。

